

© *Арешидзе Д.А., Козлова М.А., Снисаренко Т.А.,
Мутыгуллина Ю.Р., Сёмин И.А., 2011*

ПРИМЕНЕНИЕ ФЕРМЕНТАТИВНОГО ГИДРОЛИЗАТА ХЛОРОФИТУМА ХОХЛАТОГО ПРИ ЭКСПЕРИМЕНТАЛЬНОМ ТОКСИЧЕСКОМ ПОВРЕЖДЕНИИ ПЕЧЕНИ МЛЕКОПИТАЮЩИХ

Аннотация. В результате исследования показано, что применение ферментативного гидролизата хлорофитума хохлатого при экспериментальном токсическом повреждении печени улучшает процессы регенерации органа, о чем свидетельствуют различия митотического, некротического, апоптического индексов и скорости пролиферации в исследованных группах.

Ключевые слова: печень, гидролизат, регенерация, некроз, апоптоз, ALT, AST.

© *D. Areshidze, M. Kozlova, T. Snisarenko, I. Semin, 2011*

THE USE OF ENZYMATIC HYDROLYZATE CHLOROPHYTUM COMMOSUM IN EXPERIMENTAL TOXIC LIVER DAMAGE IN MAMMALS

Abstract. The study shows that the use of enzymatic hydrolysates in experimental toxic liver damage improves the process of organ regeneration, as evidenced by the differences in the mitotic, necrotic, apoptotic index and proliferation rate in these groups.

Key words: liver, hydrolyzed, regeneration, necrosis, apoptosis, ALT, AST.

В литературе встречаются единичные сообщения о лечебных свойствах растения хлорофитум хохлатый. Показано, что листья растения обладают высокими сорбционными свойствами в отношении формальдегида, угарного газа, бензола, трихлорэтилена, фенолов и ряда других веществ [2, 6, 7]. При химическом анализе ферментативного гидролизата хлорофитума хохлатого в его составе был обнаружен ДЛ-орнитин моногидрохлорид, обладающий дезинтоксикационным и гепатопротективным действием [3, 9].

Это позволяет рассматривать данный гидролизат как биологически активную субстанцию, обладающую гепатопротекторными свойствами, что стимулирует целенаправленное изучение его влияния на регенераторный потенциал печени млекопитающих. Для проверки предположения об эффективности биостимуляции нами было проведено исследование, целью которого явилось изучение степени тяжести поражения печени CCl_4 при одновременном приеме ферментативного гидролизата хлорофитума хохлатого.

При исследовании эффективности влияния биологически активных веществ на печень в различные периоды онтогенеза нами было использовано 90 белых крыс линии Вистар:

– животные, ингалируемые четыреххлористым углеродом по 2 мин. в сутки в течение 6 дней (контрольная группа);

– животные, ингалируемые четыреххлористым углеродом по 2 мин. в сутки в течение 6 дней, но одновременно получавших с питьем ферментативный гидролизат хлорофитума хохлатого в дозе 0,6мг на 100г массы тела (экспериментальная группа).

Выбор четыреххлористого углерода (CCl_4) в качестве агента, действующего на печень, объясняется тем фактом, что это вещество является прямым печеночным ядом, широко используемым в экспериментальной медицине и биологии [1]. Выбор продолжительности токсического и гепатопротективного воздействия определяется тем, что применение четыреххлористого углерода по данной схеме обеспечивает возникновение и развитие обратимых изменений в печени на тканевом и органном уровне [5].

Все исследованные органы отбирались после усыпления животных под эфирным наркозом. После фиксации материала 10%-нейтральным забуференным формалином для части органов проводилась проводка по общепринятой методике с последующей заливкой в парафин. При проведении исследований органов, залитых в парафин, приготавливались серийные срезы толщиной 5–6 мкм.

Гистологические срезы были получены на санном микротоме «МС-2», для гистохимического определения липидов использовали замораживающий столик «СМЗ-Уником». Окраска гематоксилин-эозином осуществлялась по общепринятой методике. Окрашенные срезы заключали в бальзам.

Для выявления апоптических клеток полутонкие срезы окрашивались метиленовым синим-азуром II с докраской фуксином [4]. Апоптический индекс вычисляли по формуле [10]:

$$AI = N_a / N,$$

где N_a – количество апоптических клеток;
 N – общее количество клеток в исследуемой совокупности.
Митотический индекс определяли по формуле:

$$MI = N_m / N,$$

где N_m – число митозов;
 N – общее количество клеток в исследуемой совокупности.
Некротический индекс вычисляли по формуле [8]:

$$NI = N_n / N,$$

где N_n – количество некротических клеток;
 N – общее количество клеток в исследуемой совокупности.

Для оценки степени повреждения печени нами также определялись следующие параметры: содержание билирубина, ALT и AST в крови.

При патоморфологическом исследовании печени крыс, подвергшихся воздействию четыреххлористого углерода, нами было обнаружено, что орган животных имел красный цвет, иногда с желтоватым или серым оттенком. У 20% крыс печень была пятнистой. Орган рыхлый, легко рвется, на разрезе сочится кровь.

При гистологическом исследовании отмечается четко выраженная дисконплекса́ция печеночных балок. Гепатоциты набухшие, цитоплазма их мутная, границы клеток не четкие, ядра также набухшие, светлые, со смазанными контурами. В гепатоцитах отчетливо наблюдаются прозрачные вакуоли.

При окраске суданом-III в вакуолях гепатоцитов выявляются липиды. В печени крыс отдельные гепатоциты в состоянии зернистой дистрофии. Сосуды печени в различных участках среза неравномерно расширены и кровенаполнены, в области триад и периваскулярно признаки слабой мезенхимальной реакции.

В ряде случаев отмечаются соединительнотканые прослойки, значительные в области триад, инфильтрированы мелкими клетками, утолщены. Кровеносные сосуды (центральные вены, капилляры) в печени расширены (гиперемия кровеносных сосудов), проницаемость стенок для клеток крови повышена, отмечаются очаговые кровоизлияния. Среди клеток большое количество лейкоцитов, макрофагов. В гепатоцитах большое количество вакуолей, в том числе липидных, что подтверждается окраской суданом-III. Отдельные клетки очень крупные и фактически представляют собой сплошную вакуоль.

В 70% случаев обнаружены множественные очаги некрозов разных размеров, в которых структурные элементы отдельных клеток не визуализируются, а ткань печени представляет собой гомогенную бесструктурную массу. В 30 % случаев отмечаются обширные некрозы.

Обнаруженные изменения свидетельствуют о развитии у животных подгрупп типичной токсической дистрофии печени. Однако у некоторых крыс установленная микрокартина характерна для развития очагового альтеративного воспаления. У значительной части крыс отмечена картина острого токсического гепатита, с достаточно высокой интенсивностью повреждения тканей (альтеративный гепатит). У части животных определяется гепатоз с выраженным некротическим компонентом.

Применение гидролизата хлорофитума хохлатого при одновременной ингаляции CCl_4 в печени свидетельствует, что патологические изменения в органе носят значительно меньшую выраженность. Так, в печени всех животных прослеживается балочное и дольчатое строение. При этом немногочисленные очаги дистрофии чередуются с участками, представленными с неповрежденными и двуядерными гепатоцитами (признаки регенерации) или с гепатоцитами в состоянии начального этапа зернистой дистрофии, жировая дистрофия встречается в 15%. Также существенно меньше гепатоцитов в состоянии некрозов. Отмечено отсутствие очаговых кровоизлияний, межбалочные капилляры умеренно гиперемированы, отсутствуют и признаки отека, которые зарегистрированы в группе без применения гидролизата, снижается проницаемость. Сосуды в области триад умеренно расширены. При этом в 28% гепатоцитов отмечены мелкие вакуоли (рис.1).

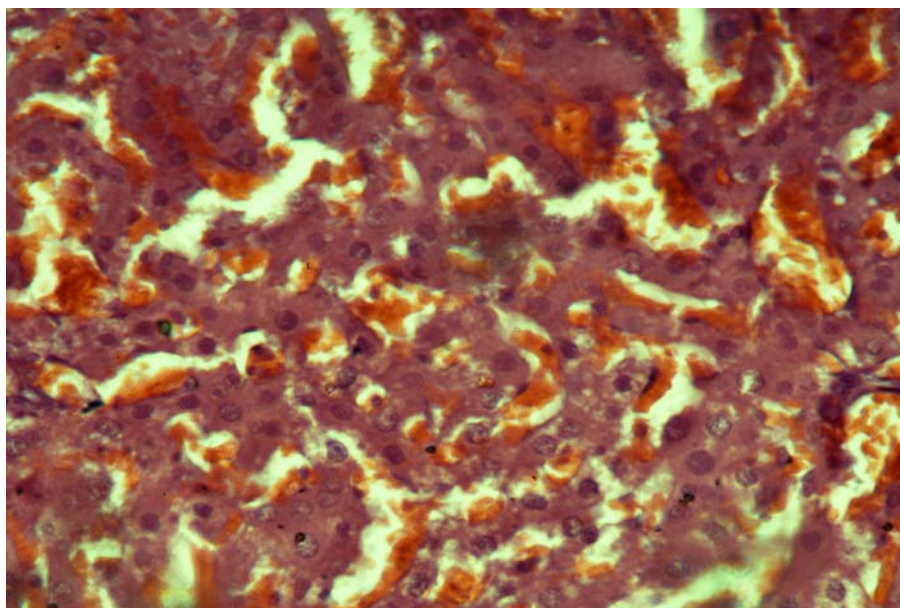


Рис. 1. Печень крыс контрольной группы после воздействия CCl_4 .
Окраска гематоксилином-эозином, $\times 200$.

Величина МИ в печени животных контрольной группы составила $2,4 \pm 0,041\%$, АИ – $6,2 \pm 0,2\%$ НИ – $4,0 \pm 0,042\%$. Применение ферментативного гидролизата хлорофитума хохлатого при экспериментальном токсическом повреждении печени приводит к тому, что МИ составляет $9,75 \pm 0,5\%$, АИ – $0,7 \pm 0,2\%$, НИ – $2,1 \pm 0,042\%$. (рис. 2).

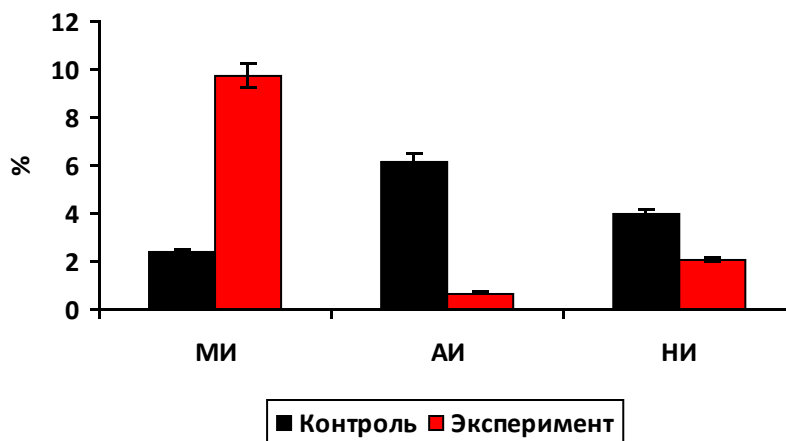


Рис. 2. Величина МИ, АИ и НИ в печени крыс.

Результаты исследования показали, что применение гидролизата хлорофитума хохлатого при токсическом повреждении печени приводит к существенному снижению уровня ALT ($2,03 \pm 0,1$ мкмоль/л в контроле против $1,7 \pm 0,1$ мкмоль/л в крови крыс, принимавших гидролизат) и AST ($1,97 \pm 0,06$ мкмоль/л в контроле против $1,4 \pm 0,1$ мкмоль/л в крови крыс, принимавших гидролизат). Также отмечено снижение содержания билирубина в крови экспериментальных животных до $6,7 \pm 0,12$ мкмоль/л при $10,03 \pm 0,1$ мкмоль/л в контроле (рис. 3).

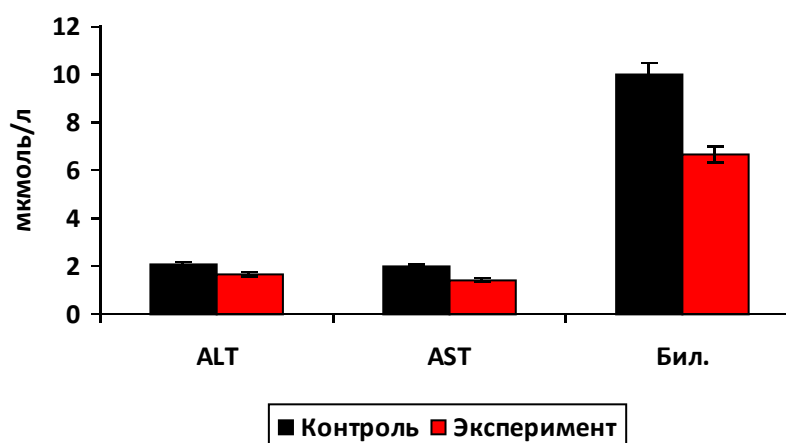


Рис. 3. Уровень ферментов и билирубина в крови крыс исследованных групп.

Проведенные исследования позволяют сделать вывод о том, что ферментативный гидролизат хлорофитума хохлатого обладает значительными гепатопротективными свойствами, снижает интенсивность воспалительного процесса, усиливает антиоксидантную активность печени, восстанавливает метаболизм в гепатоцитах. Ярко выражено положительное влияние гидролизата на процессы регенерации печени, о чем свидетель-

ствуют различия митотического, некротического, апоптического индексов и скорости пролиферации в исследованных группах.

ЛИТЕРАТУРА:

1. Блюгер А.Ф. Практическая гепатология / А.Ф. Блюгер, И.Н. Новицкий. Рига, 1984.
2. Гольщенко П.П. Лекарственные растения и их использование / П.П. Гольщенко. Саранск: Мордовское книжное издательство, 1990. С.29–30.
3. Гортинский Г.Б. Целебные растения в комнате / Г.Б. Гортинский, Г.П. Яковлев. М.: Высшая школа, 1993. С. 98-100.
4. Калинин Н.С. Особенности физиологической и репаративной регенерации печени крыс в репродуктивном периоде онтогенеза под влиянием биопрепаратов на основе *Каллизии душистой*: Автореф. дис. ... канд. биол. наук / Ставрополь, 2009. 22 с.
5. Козлова М.А. Влияние ферментативного гидролизата *хлорофитума хохлатого* на печень крыс при токсическом повреждении // М.А. Козлова, Д.А. Арешидзе, Ю.Р. Мутыгуллина, Т.А. Снисаренко // Вестник МГОУ, сер. «Естественные науки». М., 2009. № 3. С. 37-41.
6. Лушников Е.Ф. Гибель клетки / Е.Ф. Лушников, А.Ю. Абросимов. М.: Медицина, 2001. 160 с.
7. Токин Б.П. Целебные яды растений / Б.П. Токин. Л.: Наука, 1980. С. 260.
8. Фильченков А.А. Апоптоз и рак / А.А. Фильченков, Р.С. Стойка. Киев: МОРИОН, 1999. 182 с.
9. Хабриев Р.У. Фармакологический справочник / Р.У. Хабриев, Р.И. Ягудина, Л.К. Овчинникова. М.: Серебряные нити, 2006. 704 с.
10. Logsdon M.D. Apoptosis and the Bcl-2 gene family: patterns of expression and prognostic value in stage I and II follicular center lymphoma? / M.D. Logsdon, R.E. Jr. Meyn, P.C. Besa // Int J Radiat Oncol Biol Phys 1999, 44. P. 19-29.